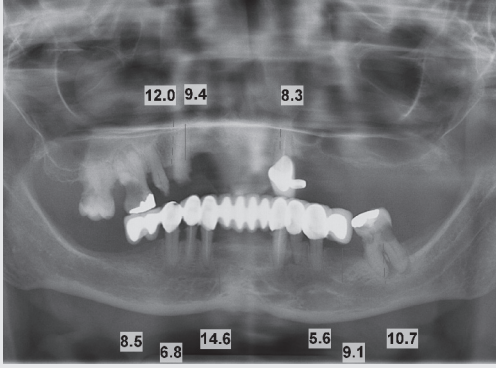
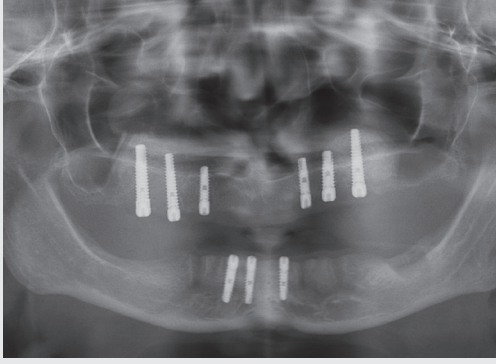


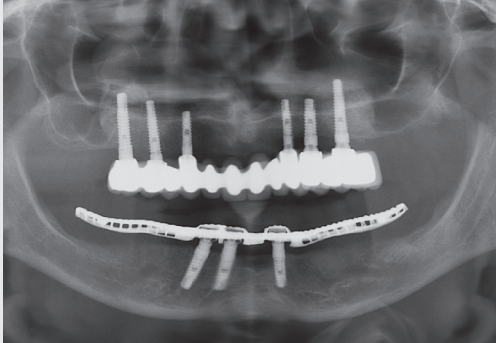
VAKA



Başlangıç Panoramik Radyografisi.



Diş çekimlerinin sonrasında aynı seans çift taraflı açık sinüs lifting ve implant uygulamaları yapılmış.

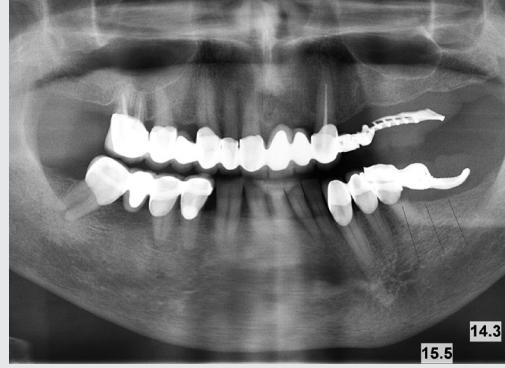

Yaklaşık 3 yıl sonraki kontrol radyografisi. Herhangi bir kemik kaybı veya komplikasyon izlenmiyor.

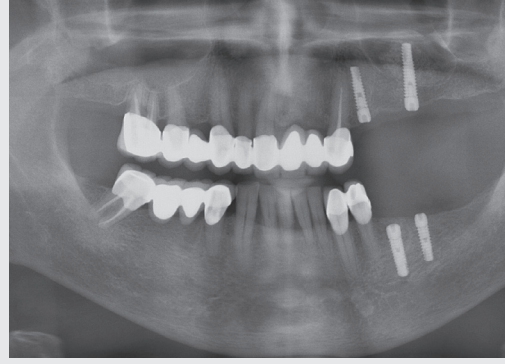
Hasta Bilgisi: 55 yaşında, kadın hasta, Sistemik Hastalık yok. Sigara, Alkol kullanmıyor.

Dental Hikayesi: Maksilla sağ posterior bölgede şiddetli ağrı ve dişlerinde sallanma şikayeti ile başvurdu. Hastanın tüm dişlerinin çekimi, sağ ve sol sinüs maksillaya açık sinüs lifting ve ogmentasyonla beraber immedat 6 adet Mode implant uygulaması, mandibulada diş çekimlerini takiben anterior bölgeye 3 adet immedat Mode implant uygulaması yapılmıştır.

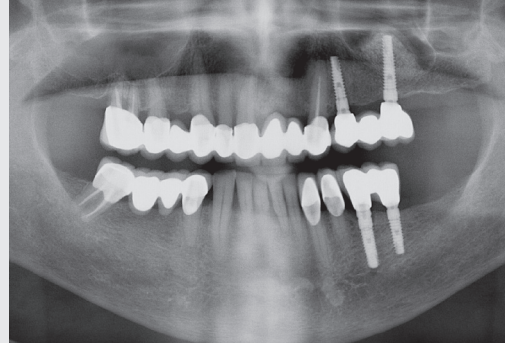
VAKA



Başlangıç Panoramik Radyografisi.



24-26-35-36 implant uygulaması.35 diş çekimi ve immedat implantasyon, 36 açık sinüs lifting ve ogmentasyon uygulanmış.



2 yıl sonraki kontrol radyografisi. Herhangi bir kemik kaybı veya komplikasyon izlenmiyor.

Hasta Bilgisi: 65 yaşında, Erkek hasta, Sistemik Hastalık yok. Sigara, Alkol kullanmıyor.

Dental Hikayesi: Mandibula sol posterior bölgede şişlik ve ağrı şikayeti ile başvuran hastaya 35 nolu dişin çekimi, immedat implantasyon ve 36 no'ya yapılacak implant ile köprü uygulandı. Maksilla sol tarafta açık sinüs lifting, ogmentasyon ve aynı anda implant uygulamasını takiben 24-26 arası köprü uygulaması yapıldı.